

ETIOPATOGENESI

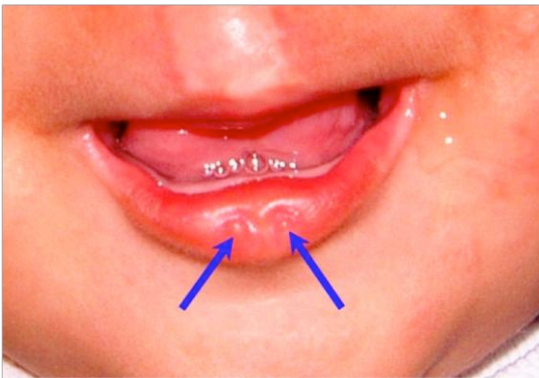
Le schisi facciali sono classificate all'interno di un vasto gruppo di malformazioni eterogenee (schisi del labbro, schisi del palato, schisi sindromiche ecc.) ad origine multifattoriale in cui interagiscono la predisposizione genetica e i fattori ambientali. Circa il 50% delle LPS hanno origine genetica, il restante è legato a fattori ambientali come l'assunzione di alcuni farmaci o la carenza di alcune vitamine durante la gravidanza.

Molte classificazioni dividono le labiopalatoschisi in schisi del labbro con o senza schisi del palato e palatoschisi isolate. Queste si possono dividere in forme sindromiche e non sindromiche.

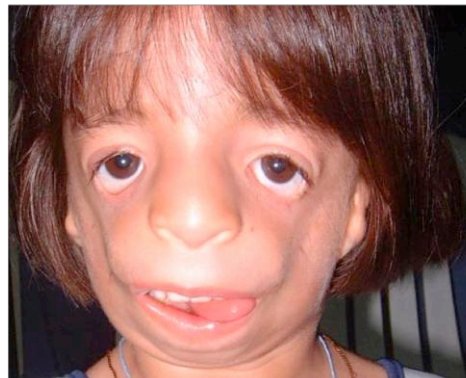
L'incidenza totale delle LPS è di circa 1/750 nati vivi. La schisi facciale più frequente è la schisi dell'uvula che raggiunge un'incidenza del 2% in alcune popolazioni.

Quando sono presenti altre alterazioni non correlate con la schisi facciale siamo in presenza di schisi sindromiche. Circa il 30% delle schisi sono sindromiche, il 70% sono non sindromiche.

La suddivisione tra sindromiche e non sindromiche è molto importante poichè è molto raro che una schisi del labbro o del palato isolata si ripeta nella stessa famiglia(2-6%) mentre le sindromiche hanno una forte associazione con specifiche mutazioni di alcuni geni, con un rischio di trasmissione ai figli più alto.

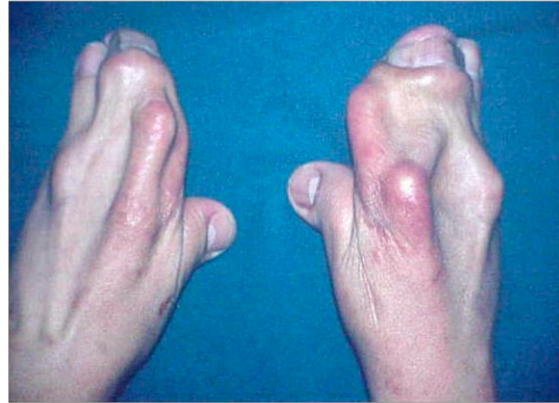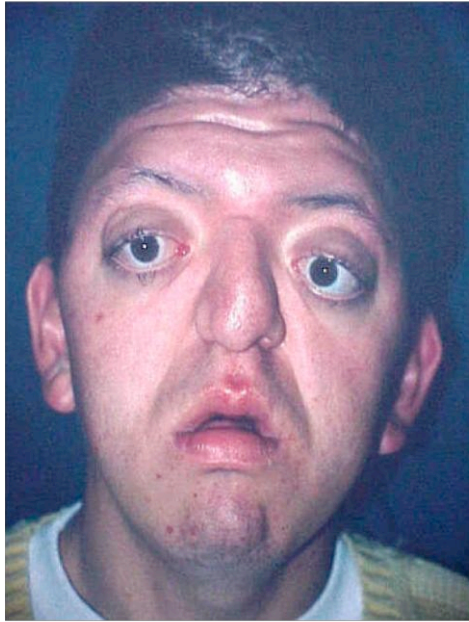


Sindrome di Van der Woude. Schisi labbro bilaterale



Sindrome di Treacher Collins. Schisi del palato

Figure 11 e 12. Schisi sindromiche con associati difetti congeniti solo del volto. La Van der Woude è la forma più frequente di schisi sindromica di LPS. La schisi è associata a 2 piccole cisti sul labbro inferiore. La sindrome di Treacher Collins è una malformazione più rara in cui la palatoschisi è associata con alterazioni scheletriche delle orbite, della mandibola e delle



orecchie.

Figure 13 e 14: Paziente affetto da Sindrome di Apert. La schisi del palato si associa a deformità scheletriche cranio-facciali (fronte prominente, retrusione del massiccio facciale), ipertelorismo (aumento della distanza tra le orbite), problematiche respiratorie legate alla esiguità dello spazio aereo dell'orofaringe e, caratteristica importante, sindattilia delle mani e dei piedi.